

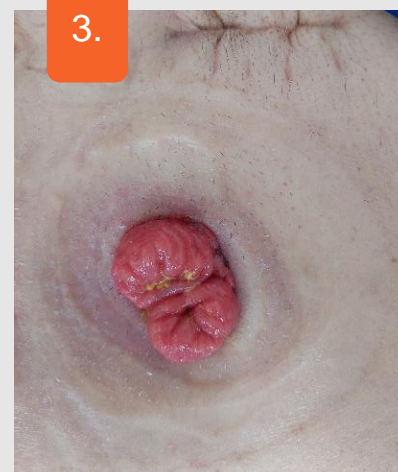
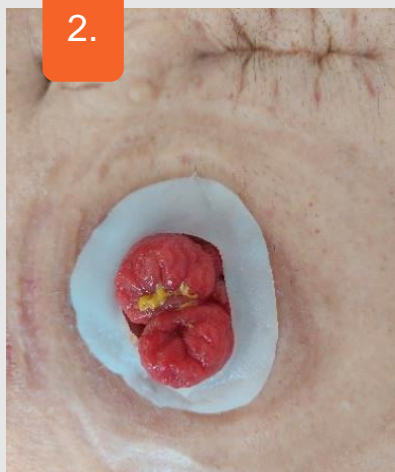
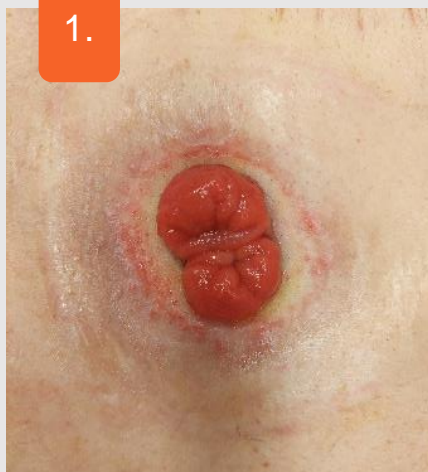
## Beteg esettanulmány

Csiszár Tímea

Decubitus koordinátor- Sztómaterápiás Ápoló,  
Dél-budai Centrumkórház Szent Imre Egyetemi Oktatókórház

71 éves normál testalkatú férfi beteg, akinek 2022. novemberében Diverticulosis perforáció miatt ileosztóma képzés történt. Sztómája enyhe redőbe került, ezért a redő kiegyenlítésére kezdetben pasztát és egyrészes, nyitott zsákokat használtunk, amit naponta cserélt. A perisztómális bőr állapotát veszélyezteti, hogy jelenleg is kemoterápiában részesül, illetve kísérő betegségként anamnéziséből cukorbetegség is kiemelendő.

2023. februárjában jelentkezett ambulanciánkon enyhe perisztómális dermatitissel. A sztómaviselő emellett fájdalomról és égő érzésről is beszámolt, mely nagyon megnehezítette mindennapi életét. (lásd 1. kép)



Az eszköz eltávolítása után jól látható volt a körkörös dermatitis, a hámfosztott, nedvedző területek és a sztóma körüli körkörös bőrrödő, ami miatt az eszköz nem tapadt megfelelően még pasztával sem. Gondos tisztítás után felhelyeztem a Dansac TRE gyűrűt, és kétrészes konvex eszközre váltottunk. (lásd 2. kép)

Az eszköz három napig biztonságosan fennmaradt a sztómaviselő bőrén. A harmadik napon azt tapasztaltuk, hogy a bőrirritáció teljesen megszűnt. Az eltávolított eszközön nem volt megfolyás nyom. A páciens beszámolt róla, hogy a fájdalom és az irritáció már a felhelyezést követő első órákban jelentősen csökkent, a nap végére teljesen megszűnt és az elmúlt három napban egyszer sem tért vissza. (lásd 3. kép)

A páciens és én is nagyon elégedettek voltunk a termékkel. Három nap alatt látványos javulást értünk el. A gyűrű felhelyezése egyszerű, minimális gyakorlást igényel, biztonságossá és komfortossá teszi a sztómaviselők mindennapjait.